

ITTERI

Colorazione gialla della cute, delle sclere e delle mucose, dovuta alla deposizione nei tessuti di pigmento bilirubinico. La bilirubinemia è aumentata nelle sue frazioni diretta e/o indiretta


**S
R
I**



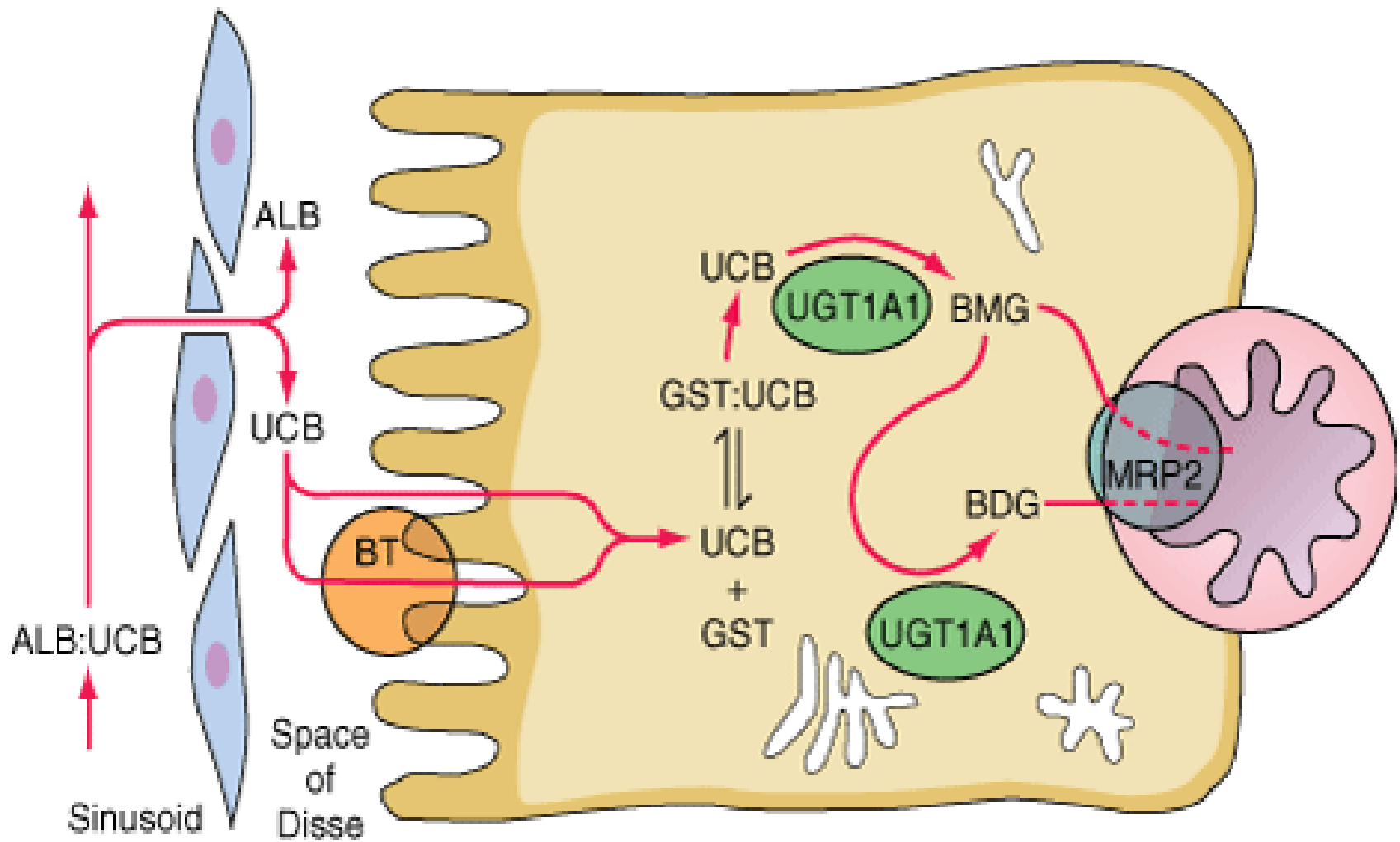
Hb
Verdo-Hb o cooglobina
Biliverdina-globina
Biliverdina
BILIRUBINA indiretta

BILIRUBINA indiretta deriva:
(200-250 mg/24 h)

80-85% invecchiamento eritrociti
15-20% eritropoiesi inefficace
2-3% citocromi
< 1% mioglobina ed enzimi


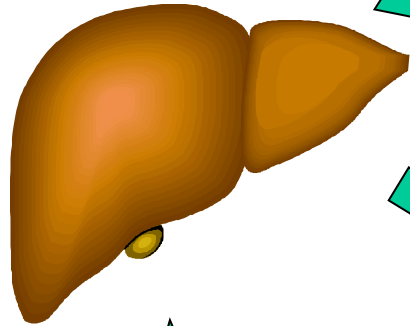


FEGATO






Source: Fauci AS, Kasper DL, Braunwald E, Hauser SL, Longo DL, Jameson JL, Loscalzo J; *Harrison's Principles of Internal Medicine*, 17th Edition: <http://www.accessmedicine.com>

Bilirubina indiretta




Bilirubina diretta



Bilinobeni: 10-20%
Circolo entero-epatico

Bilinogeni: 80-90%
FECl. 150-250 mg/24 h

Urine: 1-4 mg/24 h




- A- Subittero
B- Ittero
C- Ittero lieve, medio, grave
D- Ittero pre-epatico, epatocellulare, meta-epatico (o da stasi)
E- Ittero a bilirubina indiretta, diretta, mista
F-1 eccesso di formazione di bilirubina: ↑ bilirubina indiretta
2 difetto di captazione di bilirubina da parte della cellula epatica:
↑ bilirubina indiretta
3 difetto di coniugazione della bilirubina ↑ bilirubina indiretta
4 difetto di escrezione della bilirubina coniugata ↑ bilirubina diretta
5 colestasi: ↑ bilirubina diretta
G- Ittero flavinico, rubinico, verdinico, melanico
I- Ittero dissociato: colema senza colalemia;
COLEMIA= ↑ bilirubinemia
COLALEMIA= ↑ dei Sali biliari in circolo

1-AUMENTO DI FORMAZIONE DI BILIRUBINA

Nel SRI: anemie iperemolitiche

Nel midollo:

- aumento eritropoiesi inefficace (talune anemie)
 - S. di Israels (iperbilirubinemia da shunt primitivo) con fraz. eritroblastica della bilirubina, eredità autosomica recessiva (II-III decade), non anemia, splenomegalia.
- 

Feci ipercoliche (o pleiocromiche)

Urine ipercromiche per urobilinuria (non bilirubinuria, non coluria né colaluria)

2-DIFETTO DI CAPTAZIONE DI BILIRUBINA DA PARTE DELLA CELLULA EPATICA

- Alterazione del polo vascolare
- Difetto di ligandina

1-S. di Gilbert (colemia semplice familiare): a iperbilirubinemia lieve

- 1901
- Ereditarietà a carattere dominante, ma a scarsa penetranza
- Strapazzi fisici, dietetici, malattie intercorrenti
- Primi anni di vita o adolescenza
- Bilirubinemia $< 5 \text{ mg\%}$
- Disturbi dispeptici o cenestopatici
- Fegato appena palpabile, funzione epatica normale

Il subittero tende a regredire nell'età avanzata

2-DIFETTO DI CAPTAZIONE DI BILIRUBINA DA PARTE DELLA CELLULA EPATICA

2-Ittero di Kalk: iperbilirubinemia post-epatitica

- Pregressa epatite *
- Lieve iperbilirubinemia (subittero oscillante) 2- 4 mg%
- Strapazzi fisici, dietetici, malattie intercorrenti
- Lieve ingrandimento epatico
- Biopsia: qualche alterazione morfologica (dei microvilli, degli spazi di Disse, attivazione istiocitaria ecc.)
- Dura anni

* È possibile che si tratti di una S. Gilbert “svelata” da una epatite

3-DIFETTO DELLA GLICURONOCONIUGAZIONE EPATICA

1- M. Di Crigler-Najjar:

- 1952, m. ereditaria autosomica recessiva
- Primi giorni di vita
 - tipo 1: deficit enzimatico totale, ittero ingravescente a bilirubina indiretta(20-40 mg%), icterico (paralisi bulbare), morte 1-2 anni o gravi alterazioni neurologiche, feci acoliche, urobilinuria assente. Trattamento con raggi UV, fenobarbital, raggi solari
 - tipo 2: (S. di Gilbert a iperbilirubinemia elevata) con deficit enzimatico parziale; sintomatologia attenuata, compatibile con la vita, tende ad attenuarsi con l'età.

3-DIFETTO DELLA GLICURONOCONIUGAZIONE EPATICA

2-Ittero fisiologico dei prematuri: molto fugace

3-Ittero familiare neonatale (S. di Lucey-Driscoll o ittero
parafisiologico)

- Raro, familiare
- Intenso (fino a 40 mg%), ma transitorio
- Inibizione parziale dell'enzima G-T da parte di un progestinico

4-Iperbilirubinemia da latte materno

5-Epatiti infettive (virali e non) e **tossiche** (alcool, arsenobenzoli)

4-DIFETTO DI ESCREZIONE DI BILIRUBINA CONIUGATA

Difetto di trasporto della bilirubina coniugata dal reticolo endoplasmatico al polo biliare

Inversione di corrente del pigmento >spazi di Disse >sinusoidi

A-Forme congenite

1. S. Di Dubin-Johnson (ittero cronico idiopatico):

- Rara, familiare (trasm. Autosomica dominante)
- Subittero o ittero fluttuante (2-15 mg%)
- Primi anni di vita o pubertà
- Crisi dolorose addominali
- Fegato ingrandito, verde scuro (alla laparoscopia)
- Biopsia: presenza di pigmento bruno (melanina o lipofuscina) all'interno degli epatociti (ittero o fegato nero)
- BSF: difetto di eliminazione biliare, reflusso del pigmento coniugato
- Mezzi di contrasto: difetto di eliminazione biliare (colecisti non visualizzata)
- Prognosi: guarigione dopo i 40-50 anni

4-DIFETTO DI ESCREZIONE DI BILIRUBINA CONIUGATA

A-Forme congenite

2. S. Di Rotor

- Rara, familiare (trasm. Autosomica recessiva)
- Simile alla S. di Dubin-Johnson
- Fegato ingrandito, verde scuro (alla laparoscopia)
- non pigmento all'interno degli epatociti
- Parziale visualizzazione della colecisti

B-Forme Acquisite

- **Da vegetali:** itterogenina
- **Da antibiotici:** novobiocina, rifampicina, isoniazide, PAS, fenotiazine, nitrofuranci
- **Da epatiti**

5-DA COLESTASI

Ostacolo funzionale od organico a livello delle vie biliari. Colemia, colalemia, coluria, colaluria.

Colestasi intraepatica: intra-lobulare o extra-lobulare

Colestasi extraepatica

1. COLESTASI INTRAEPATICA INTRALOBULARE (canalicolare)

- **Da alterazione dei microvilli** dei canalicoli biliari da meccanismi tossici
- **Steroidi** con gruppo alchilico in posizione 17 : metiltestosterone, noretinodrel, etinil-estradiolo,(contraccettivi orali) estrogeni naturali
- **“Ittero gravidico”**: colestasi intraepatica gravidica, 3° trimestre, ipersensibilità della madre agli alti livelli estrogenici, intenso prurito e ittero lieve (< 6mg%), scompare dopo il parto

5-DA COLESTASI

2. COLESTASI INTRAEPATICA EXTRALOBULARE (duttuli e dotti biliari)

- **Da fenotiazine** per precipitazione intracanalicolare della sostanza
- **Colestasi intraepatica ricorrente benigna**: ittero, prurito, ipocolia fecale a episodi, intervalli asintomatici, rara, infantile, eziologia ignota
- **Colestasi intraepatica progressiva familiare (M. di Byler)**: rara, ereditaria (autosomica recessiva), progressiva ad evoluzione fatale, nella prima settimana di vita, alterazione dell'escrezione dei Sali biliari, ittero, prurito, febbre, malassorbimento, stetterea > cirrosi e morte
- **Cirrosi biliari, cirrosi porto-settali**
- **Colangiti, colangioliti**
- **Ittero post-operatorio**
- **Affezioni sistemiche** con diffusa compartecipazione degli spazi porto-biliari (M. di Hodgkin, sarcoidosi ecc)
- **Epatiti acute o croniche, cisti, ascessi, neoplasie**

5-DA COLESTASI

3. COLESTASI EXTRAEPATICA

- **Litiasi**
- **Neoplasie** (ilo, papilla di Vater, Pancreas)
- **Flogosi** (Odditi)
- **Parassitosi**

Le feci sono acoliche o ipocoliche

Le urine sono ipercromiche per coluria (e colaluria)

ITTERI

1- DA AUMENTATA FORMAZIONE DI BILIRUBINA: bilirubina indiretta

- a) Iperemolisi dei G.R.
- b) Eritropoiesi inefficace
- c) Iperbilirubinemia da shunt: secondaria e primitiva

2- DA DIFETTO DI CAPTAZIONE DELLA CELLULA EPATICA: bilirubina indiretta

- a) S. Di Gilbert
- b) Ittero post-epatitico di Kalk

3- DA DIFETTO DI GLICURO-CONIUGAZIONE: bilirubina indiretta

- a) S. Di Crigler-Najjar tipo I e II
- b) Ittero fisiologico dei prematuri
- c) Ittero familiare neonatale (S. Lucey-Driscoll)
- d) Iperbilirubinemia da latte materno
- e) Epatiti tossiche
- f) Epatiti infettive

ITTERI

4- DA DIFETTO DI ESCREZIONE DI BILIRUBINA CONIUGATA: bilirubina diretta

- a) S. di Dubin-Johnson
- b) S. di Rotor
- c) Forme acquisite (sost. Vegetali, farmaci, epatiti)

5- DA COLESTASI: bilirubina diretta

- a) Intraepatica intra-lobulare
- b) Intraepatica extra-lobulare
 - 1-c. “ ricorrente benigna
 - 2-c. 2 progressiva familiare
 - 3-cirrosi biliari e cirrosi porto-settali
 - 4-colangiti e colangioliti infettive
 - 5-ittero post-operatorio
 - 6-affezioni sistemiche
 - 7-epatiti acute o croniche, cisti, ascessi neoplasie
- c) Extra-epatica: litiasi, neoplasie, flogosi, parassitosi

ESAMI DI LABORATORIO IN CORSO DI ITTERO

ES. URINE

ES. FECI

BILIRUBINEMIA

PROTEINEMIA ED ELETTROFORESI

T. DI QUICK

ENZIMI SIERICI:-SGOT (AST), SGPT (ALT)

-FOSFATASI ALCALINA

-YGT

-LDH

MARKERS EPATITI

COLESTEROLEMIA TOTALE

SIDEREMIA

ALFA-FETOPROTEINA

CEA

ESAMI STRUMENTALI IN CORSO DI ITTERO

ECOTOMOGRAFIA

(COLANGIOGRAFIA)

TAC

ERCP

ARTERIOGRAFIA SELETTIVA BIOPSIA